КОНСУЛЬТАЦИЯ ДЛЯ РОДИТЕЛЕЙ

«Конъюнктивит у детей»

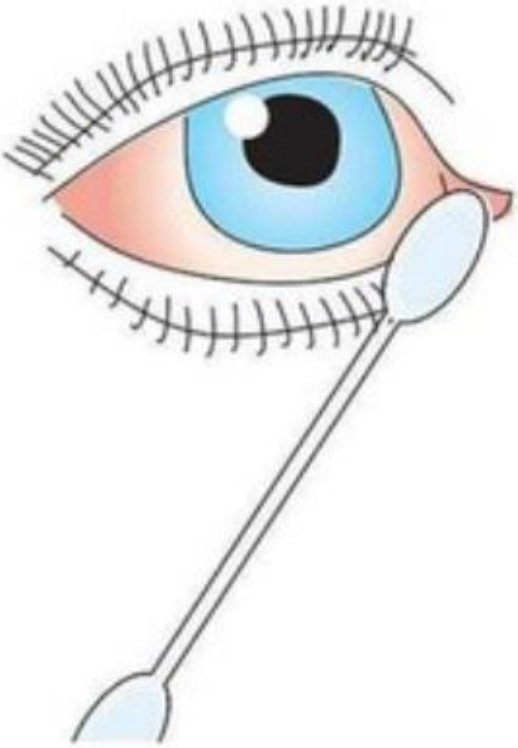

Дети часто болеют конъюнктивитом вследствие особенностей строения глаза. По этой же причине если конъюнктивит начинается в детском коллективе, то заразиться и переболеть могут все дети. Поэтому конъюнктивит может стать причиной карантина в детском саду. Если же это заболевание вовремя не пролечить, оно может дать различные осложнения.

Конъюнктивит, его причины и виды

Конъюнктивит - это воспаление конъюнктивы преимущественно инфекционного происхождения, являющееся наиболее частым заболеванием глаза с благоприятным исходом.
Частота заболевания конъюнктивитом объясняется тем, что конъюнктивальный мешок по своему анатомическому положению доступен всевозможным внешним влияниям, а сама конъюнктива легко реагирует на различные внешние и внутренние воздействия. У детей конъюнктивиты возникают чаще из-за незрелости общего и местного иммунитета, а также из-за нежности и ранимости тканей глаза.

По течению конъюнктивиты делятся на острые, подострые и хронические, по причине возникновения – на бактериальные, вирусные, аллергические, грибковые и развивающиеся от действия различных физических и химических факторов. По характеру воспалительного процесса конъюнктивиты делятся на катаральные (воспаление без гноя), гнойные, пленчатые и фолликулярные.
Для детей наиболее характерны острые бактериальные и вирусные конъюнктивиты. При бактериальных конъюнктивитах заражение происходит чаще всего через грязные руки и предметы ухода (полотенца, белье), возбудителями инфекции являются стафилококки, стрептококки, кишечная палочка и так далее. Очень редко инфекция попадает в глаз с током крови из других очагов инфекции в организме ребенка. При вирусном конъюнктивите причиной заболевания чаще всего являются аденовирусы, заражение которыми происходит как контактным (через руки и белье), так и воздушно-капельным путем.

Хронические конъюнктивиты у детей часто возникают на фоне хронических заболеваний ЛОР-органов – хронических тонзиллитов, аденоидов, гайморитов и так далее.

Признаки острого конъюнктивита у детей

Несмотря на то, что причины возникновения конъюнктивита могут быть разными, картина заболевания характеризуется рядом общих признаков - покраснением, отеком конъюнктивы век и переходных складок, наличием отделяемого.

Острый конъюнктивит начинается внезапно, вначале на одном, а потом и на другом глазу. Появляется резь или боль в глазу, ощущение инородного тела, покраснение конъюнктивы, отек и обильное отделяемое. Конъюнктива из бледно-розовой становится ярко-красной, отек приводит к ее утолщению. Отделяемое может быть слизистым, слизисто-гнойным и гнойным. У детей заболевание нередко сопровождается общим недомоганием, повышенной температурой и головной болью. Длительность острого конъюнктивита колеблется от 5–6 дней до 2–3 недель и больше.

У детей нередко возникает пленчатая форма конъюнктивита, которая характеризуется умеренным отеком век, ярко-красным окрашиванием конъюнктивы с наличием на слизистой оболочке точечных кровоизлияний и слизисто-гнойной пленки, легко снимающейся ватным тампоном или отходящей самопроизвольно при плаче ребенка.

Признаки хронического конъюнктивита у детей

В отличие от острого конъюнктивита хронический начинается незаметно и характеризуется упорным и длительным течением. Дети жалуются на неприятные ощущения в глазу, часто трут глаза руками. Конъюнктива слегка отечная и покрасневшая, поверхность ее имеет бархатистый вид.

У детей часто хронический конъюнктивит протекает с образованием в переходных складках мелких полупрозрачных бледно-розовых образований – фолликулов – разрастаний лимфоидной ткани конъюнктивы.

Конъюнктивиты могут осложниться переходом воспалительного процесса на роговицу (кератит), что может послужить причиной нарушения зрения.

Лечение конъюнктивитов у детей

При наличии большого количества гноя глазки ребенка промывают розовым раствором марганцовки, 2% водным раствором борной кислоты или просто свежезаваренным чаем. После этого глаза закапывают 20% раствором сульфацил-натрия (альбуцидом) – 5–6 раз в день или глазными каплями с антибиотиками в соответствии с назначением врача (например, 0,25% раствором левомицетина). При необходимости врач может назначить глазную мазь с антибиотиками (например, эритромициновую).

При вирусных конъюнктивитах назначают закапывание глаз интерфероном 6–8 раз в день.

При правильном адекватном лечении конъюнктивита прогноз всегда благоприятный. В запущенных случаях, осложненных поражением роговицы, возможно снижение зрения.